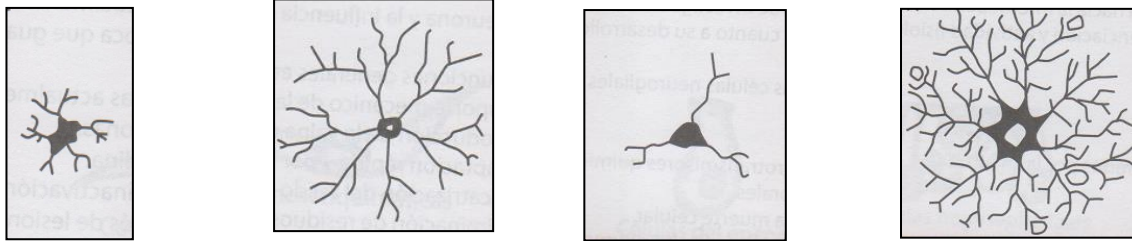




ACTIVIDADES PREVIAS

Métodos de tinción del tejido nervioso –

1. Las tinciones de **Golgi** y de **Cajal** son las más utilizadas en los preparados histológicos de **tejido nervioso**.
 - a. Investiga:
 - en qué consisten estos métodos de tinción.
 - qué estructuras celulares del tejido nervioso se reconocen mejor con cada una de estas tinciones.
 - b. Adjunta una micrografía de tejido nervioso teñida con cada una de estas dos tinciones, describiendo lo que se observa en ellas.
2. Identifica las **células gliales** que representa cada una de estas imágenes. ¿Cuáles de ellas es más posible que se encuentren próximas a los vasos sanguíneos? Justifica



3. En el laboratorio observaremos preparados histológicos de **neuronas "gigantes"**, como ser:
 - las **neuronas piramidales** del **cerebro**
 - las neuronas de **Purkinje** del **cerebelo**
 - las **neuronas motoras** del asta anterior de la **médula espinal**
 - a. Busca una **micrografía** de cada una de ellas y adjúntala a este práctico, indicando **métodos de tinción**.
 - b. Describe la **ubicación** de las **neuronas piramidales** y de **Purkinje** con ayuda de estas dos imágenes.

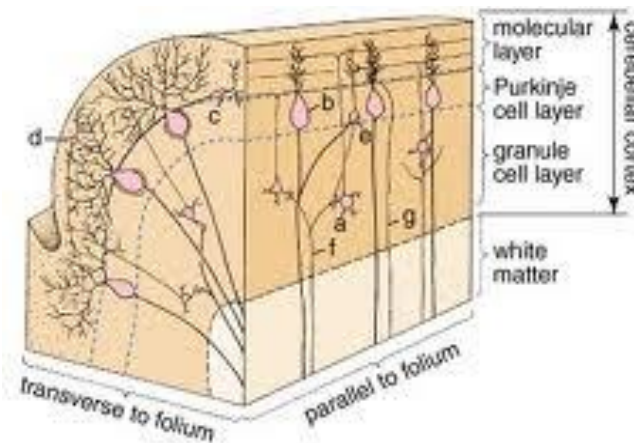
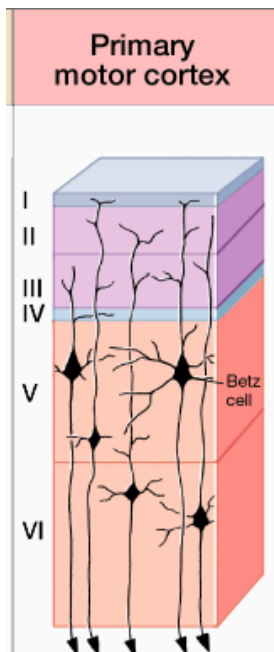


Figure 11.30. Cytoarchitecture of the cerebellar cortex. a, granule cell; b, Purkinje cell; c, basket cell; d, stellate cell; e, Golgi cell; f, mossy fiber; and g, climbing fiber

Copyright © 2003 Lippincott Williams and Wilkins

- c. Realiza un dibujo de un corte transversal de la **médula espinal**, señalando sus partes y ubicando en ella a las **neuronas motoras del asta anterior**.



En el laboratorio –

1. Observación de células de la **neuroglía** al M.O.
 - Esquematiza lo observado.
 - Con ayuda del atlas y de tus actividades previas, identifica las células gliales del esquematizadas, así como la tinción de los preparados.
2. Observación de un preparado histológico de **médula espinal** (en corte transversal).
 - Esquematiza lo observado.
 - Reconoce método de tinción, así como neuronas motoras, sustancia gris y blanca. Justifica
3. Observación de un preparado histológico de **corteza cerebral**.
 - Esquematiza lo observado.
 - Reconoce método de tinción y neuronas piramidales. Señala sus partes.
4. Observación de un preparado histológico de **corteza cerebelosa**.
 - Esquematiza lo observado.
 - Reconoce método de tinción y neuronas de Purkinje. Señala sus partes